

Caso clínico

Manejo de la técnica sin colgajo para la rehabilitación de una paciente parcialmente desdentada: Presentación de un caso.

Fabelo Santana Luis: Alumno del Máster de Cirugía, implantes y periodoncia de Barcelona Universidad Católica de Murcia UCAM.

Cacciacane Director del Máster de Cirugía, implantes y periodoncia de Barcelona Universidad Católica de Murcia UCAM

Boquete-Castro Coordinadora de la Cátedra de Formación e I+D en Odontología Clínica Universidad Católica de Murcia UCAM

Fabelo Santana L, Cacciacane S, Boquete-Castro A. Manejo de la técnica sin colgajo para la rehabilitación de una paciente parcialmente desdentada: Presentación de un caso. Revista Científica PgO 2021;01:1-7

Antecedentes

Desde los años 1970 la implantología moderna se había basado en realizar cirugías con grandes incisiones y grandes colgajos para tener un amplio campo de trabajo y poder ver correctamente la zona a tratar. Gradualmente se han establecido los conceptos de cirugía mínimamente invasiva, donde los campos quirúrgicos son cada vez más pequeños, con la consiguiente reducción de daño a los tejidos, lo que mejora el postoperatorio del paciente y proporciona tasas de éxito similares a las obtenidas con los protocolos clásicos. tratada mediante técnica de punch. El presente caso pone de manifiesto que la cirugía sin colgajo utilizando la técnica punch es una técnica segura y reproducible, sin embargo, la elección del paciente y del caso son esenciales para obtener el éxito en el tratamiento.

Introducción

Las técnicas quirúrgicas en el campo de la implantología oral han sufrido cambios significativos en las últimas décadas. Las primeras cirugías seguían el protocolo diseñado por Brånemark, lo que requería la realización de una incisión en la mucosa, de modo que cuando el colgajo se cerraba la línea de incisión y la sutura quedaban separadas de la ubicación del implante, tratando así de evitarla infección de la zona quirúrgica.¹

La literatura ha evidenciado la existencia de reabsorción crestal tras los procedimientos quirúrgicos que implican incisión y elevación de un colgajo. Diversos autores han apuntado que durante el primer año posterior a la inserción del implante existe una reabsorción ósea periimplantaria en la zona crestal del hueso alveolar.¹⁻⁵

El efecto del traumatismo quirúrgico causado por el levantamiento de un colgajo mucoperióstico es objeto de investigación científica. El debate gira en torno a la idea de que la interrupción temporal del suministro de sangre a las capas externas del hueso podría causar un aumento de la reabsorción de la cresta alveolar. Además, la regeneración del hueso lesionado por la cirugía de implantes se ve influida negativamente cuando se disecciona un colgajo mucoperióstico pediculado.²

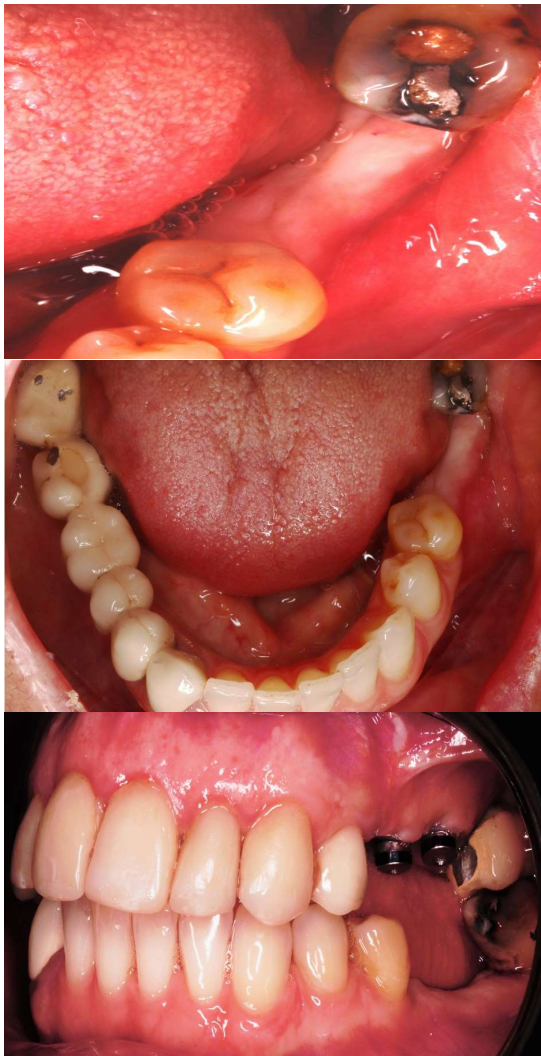

Fig. 1-3. Observamos un correcto grosor de tejido epitelial.

Cuando los dientes están presentes, el suministro de sangre al hueso proviene de 3 vías diferentes: del ligamento periodontal, del tejido conectivo por encima del periostio, y desde el interior del hueso. Cuando se pierde un diente, el suministro de sangre del ligamento periodontal desaparece, de modo que la sangre procede ahora sólo del tejido blando y del hueso subyacente. El hueso cortical, a diferencia del hueso medular, está poco vascularizado y tiene muy pocos vasos sanguíneos que lo atraviesen. Cuando los colgajos de tejido blando se exponen para la colocación de implantes, el suministro de sangre del tejido blando al hueso se elimina, dejando así el hueso cortical poco vascularizado sin una parte de su suministro

vascular, lo que provoca la reabsorción ósea durante la fase inicial de cicatrización.³

Por su parte, la cirugía sin colgajo evita el desprendimiento del periostio, que proporciona el suministro de sangre al hueso alveolar periimplantario⁴ Además, el traumatismo quirúrgico es mínimo porque la incisión circular es muy pequeña, normalmente solo 1 mm más ancho que el implante que se va a colocar, por lo que el dolor postoperatorio, el proceso inflamatorio y las molestias relacionadas con el traumatismo de los tejidos blandos se minimizan en gran medida.³

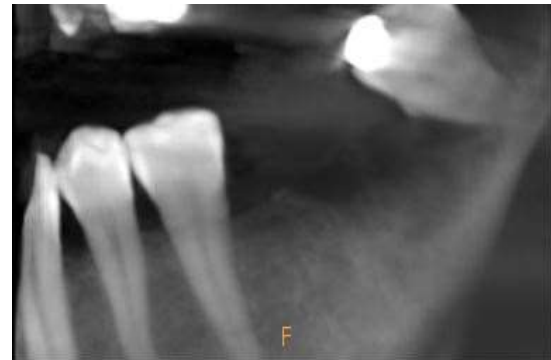


Fig. 4. Rx intraoral preoperatoria donde observamos la futura zona receptora de nuestros dos implantes y observamos el cordal inferior izquierdo que vamos a extraer.

Estas ventajas motivaron la difusión del uso de este tipo de incisiones, siendo las más utilizadas en los últimos años.¹

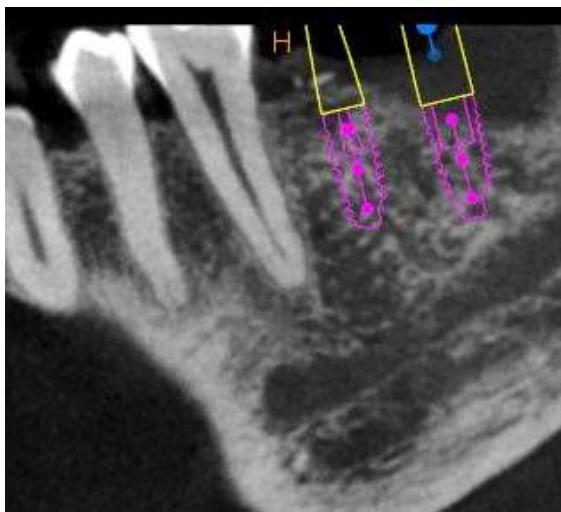
Sin embargo, esta técnica también presenta sus limitaciones y complicaciones, fundamentalmente una limitada visibilidad que aumenta la posibilidad de fenestrar la cortical, o de colocar el implante con una angulación incorrecta.^{1,5}

La escasa visibilidad y el reducido campo operatorio hacen que ésta técnica no pueda ser realizada en casos que requieran técnicas de aumento de volumen de tejido duro o blando. Asimismo, el reducido campo operatorio también dificulta mucho la visualización de puntos de referencia anatómicos y estructuras vitales; el potencial de daño

térmico secundario a la reducción del acceso durante la preparación de la osteotomía; una menor capacidad de contornear la topografía ósea para facilitar los procedimientos de restauración y para optimizar los contornos de los tejidos blandos y, lo que es más importante, la incapacidad de manipular los tejidos blandos para asegurar la adaptación circunferencial de las dimensiones adecuadas del tejido gingival queratinizado alrededor de los implantes emergentes son los principales inconvenientes de la técnica sin colgajo.^{1,5}

Materiales y Métodos

Paciente de 62 años de edad, sin antecedentes médicos de interés, recientemente intervenida para exodoncia de 37, el cual había causado una adenopatía por existencia de una gran lesión cariosa. El 36 está ausente hace años. Tras tres meses, se decide extraer el 38 debido a que sufría movilidad y causaba dolor a la paciente.



La anatomía y calidad ósea fueron entonces evaluadas con una tomografía computarizada de haz cónico (CBCT), así como una sonda periodontal para medir la cantidad de encía queratinizada. Con el programa DentaScan se planificó la posición idónea de los

Dichas limitaciones hacen que esta técnica debería ser restringida a un cirujano con dilatada experiencia y siempre se requerirá una minuciosa evaluación del paciente para la correcta selección del caso.

La llegada de equipos de imágenes médicas como la tomografía computarizada de haz cónico (CBCT), permiten que el hueso remanente y las estructuras anatómicas críticas se pueden evaluar en detalle, lo que facilita la planificación de inserción de implantes mediante el abordaje sin colgajo.⁴

implantes. El plan de tratamiento consistió en la colocación de dos implantes transmucosos, mediante la técnica sin colgajo (Galimplant 3,5x8 mm, Galicia), dada la buena disponibilidad ósea y la adecuada calidad de los tejidos blandos.

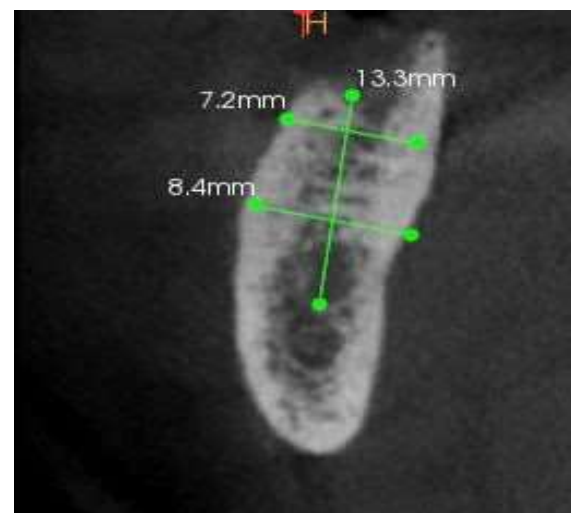


Fig 5 y 6. Mediante el uso de una Tomografía Computarizada realizamos nuestras mediciones previas a la cirugía.

Se administró anestesia local con Clorhidrato de Articaina con epinefrina al 1:100.000. Previo a la cirugía la paciente se enjuagó con gluconato de clorhexidina al

0.1 %. El tercer molar fue extraído sin mayor complicación mediante el uso de periotomos y un botador recto. Se realizó legrado del alvolo post extracción y se rellenó con una esponja de fibrina para, a continuación, suturar mediante puntos simples de PTFE/000.

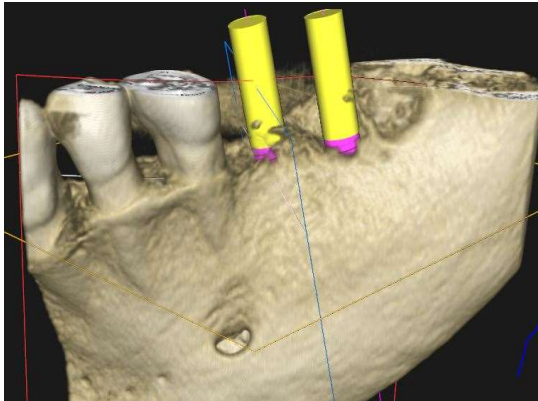


Fig 7. Imagen en 3D de donde queremos realizar nuestros implantes.

A continuación, dos incisiones circunferenciales fueron realizadas posiciones 36 y 37. Se utilizó un bisturí circular transmucoso de 5 mm de diámetro con el objetivo de realizar un orificio que se ajustara al diámetro del cuello del implante evitando en lo posible la lesión de los tejidos blandos. El corte fue hecho con una cuchilla giratoria circunferencial a baja velocidad (100 rpm) y con irrigación de suero.

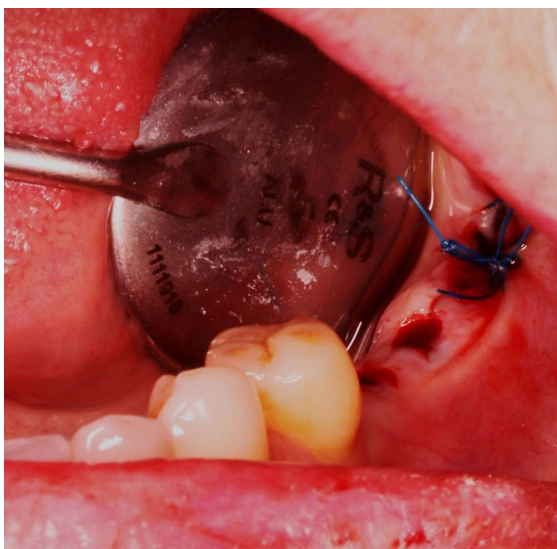


Fig 8. Observamos el tercer cuadrante después de haber extraído

el cordar y suturado; mesialmente observamos las dos incisiones circulares realizadas antes de poner los dos implantes

Se eliminó el tejido epitelial con una pinza mosquito y con un periostotomo.

El fresado fue hecho a mano alzada sin fécula quirúrgica siguiendo el protocolo de fresado propuesto por la marca de implantes. A continuación, los dos implantes fueron insertados manualmente con la ayuda de una carraca dinamométrica a un torque de 30 N, como recomienda la casa comercial. Una vez insertados, se colocaron sendos tapones de cicatrización, no siendo necesaria sutura en la zona de los implantes.

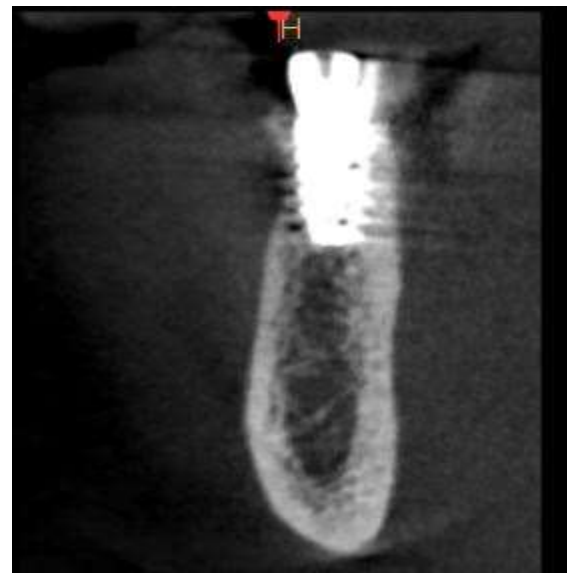

Fig 9. Rx después de haber puesto nuestros implantes en una vision coronal

La pauta postoperatoria fue: Ibuprofeno 400-600 mg 6-8 horas y si el dolor no cede, añadir Paracetamol 500 mg cada 6-8 horas vía oral entre tomas. Además, se prescribió Amoxicilina 1gr cada 12 horas durante una semana.

En cuanto a las recomendaciones inmediatas postcirugía es importante no ingerir alimentos las 4-6 horas siguientes a la intervención, continuando después con una dieta blanda, preferiblemente fría o a temperatura ambiente. Se aconseja no fumar ni ingerir alcohol los días después de la cirugía. Es importante no realizar trabajos o ejercicios

físicos importantes los días siguientes, e intentar dormir con la cabeza en posición más alta que el cuerpo, así como la aplicación de clorhexidina en gel en la zona intervenida varias veces al día.

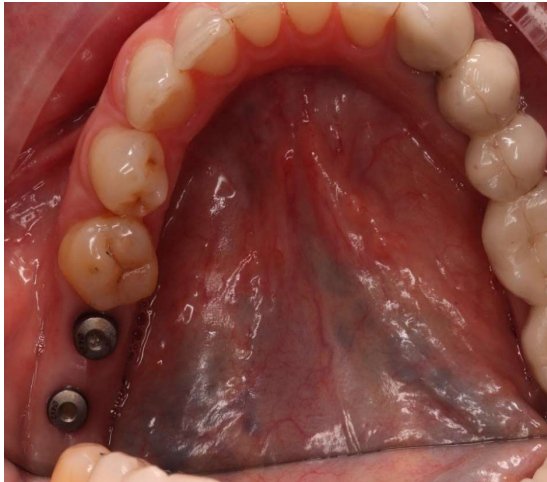


Fig. 10. Fotografía intraoral de vista oclusal dos semanas tras la cirugía. Observamos los dos pilares de cicatrización.

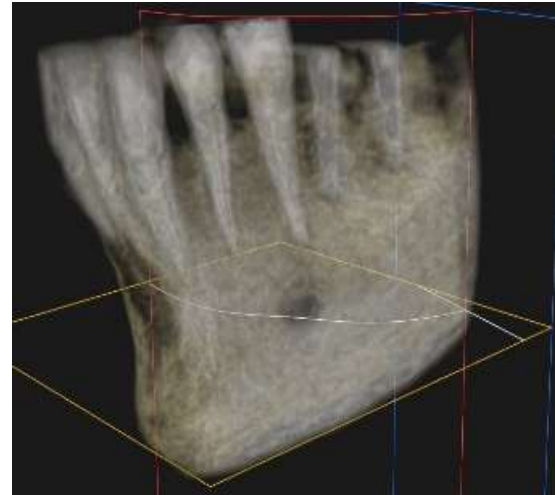


Fig. 11. Imagen en 3D donde observamos la correcta posición de los dos implantes paralelos el uno al otro y al diente natural.

Resultados

La cirugía transcurrió de forma muy favorable. Gracias a esta técnica punch disminuimos drásticamente el tiempo de cirugía. La paciente salió muy contenta de la clínica, sin referir ningún dolor inmediato ni males-

tar. Tras una semana, no se observaron signos de edema ni inflamación en la zona y la paciente indicó que pasados dos días tras la cirugía dejó de tomar los analgésicos dada la ausencia de síntomas en la zona.

Discusión

La cirugía convencional para la colocación de implantes conlleva el acceso directo al lecho receptor. Sin embargo, la técnica "a ciegas" sin colgajo, ayudada por la planificación tridimensional preoperatoria también permite un correcto posicionamiento y angulación del implante si el estudio preoperatorio del paciente ha sido adecuado.

El procedimiento sin colgajo evita el desprendimiento del periostio, garantizando también así una mejor recuperación postoperatoria para el paciente.⁴

En un estudio de cohortes realizado entre 2003 y 2008 en Alemania por *Maier et al.*² se colocaron 207 implantes en 80 pacientes. En total 104 implantes fueron colocados con la técnica convencional de elevación de colgajo, y 103 con la técnica "punch". En el primer año solo un implante fue perdido en cada grupo de estudio, obteniendo una tasa de supervivencia del 99.03%. Después de 1 año, se midió una pérdida ósea crestal media acumulada de 0,24 +/- 0,62 mm. Se observó una pérdida ósea media de 0,55 a 0,57 mm en el grupo con el colgajo mucoperiostico, mientras que en el grupo de prueba se

observó una ligera ganancia media de altura ósea de 0,09 a 0,49 mm, una diferencia estadísticamente significativa.²

Una revisión sistemática y meta-análisis llevada a cabo por *Cai H et al.*⁴ comparó el rendimiento clínico a largo plazo de la cirugía de implantes convencional con colgajo y el de la cirugía sin colgajo en pacientes edéntulos durante un periodo de seguimiento de al menos tres años. Las pruebas obtenidas de un total de 8607 participantes y 20428 implantes indicaron que no había diferencias significativas entre la tasa de supervivencia de los implantes, la pérdida ósea marginal y la tasa de complicaciones después de la cirugía sin colgajo y la convencional. Además, no hubo diferencias significativas entre la técnica sin colgajo y la convencional, tanto con el uso de una guía quirúrgica como con el método a mano alzada durante el periodo de seguimiento de tres años o más.

En otro estudio con un seguimiento a lo largo de 15 meses realizado por *Wadhwa, et al.*⁵ mostraron que ninguno de los implantes puestos con ambas técnicas tuvo una pérdida ósea >1,5 mm tras el primer año de carga. Los resultados del presente estudio mostraron que con la técnica "sin colgajo", el cambio en la altura crestral ósea en ambos aspectos proximales fue insignificante en los primeros 9 meses. Tras 15 meses la pérdida ósea crestral media fue de $0,046 \pm 0,008$ mm en la cara mesial, $0,043 \pm 0,012$ mm en el aspecto distal con la técnica "sin colgajo" y $1,48 \pm 0,085$ mm en el aspecto mesial, $1,42 \pm 0,077$ en el aspecto distal con la técnica convencional de "colgajo abierto".

La información obtenida en una revisión bibliográfica al evaluar el rendimiento clínico de los implantes en 14 estudios, que tenían un periodo de observación medio de 19 meses, mostró una alta supervivencia de los implantes colocados con una técnica sin colgajo. Una tasa de supervivencia del

98,6% basada en los estudios de cohortes prospectivos sugiere la eficacia clínica de la técnica.⁶

Como afirma la literatura en la técnica "sin colgajo", el suministro de sangre se mantiene intacto, lo que facilita el mantenimiento de la nutrición, esto un factor crítico para prevenir la pérdida ósea inicial alrededor del implante.

Esto también ayuda a mantener la arquitectura del tejido blando y el volumen del tejido duro. Así, se acelera la recuperación, lo que permite al paciente asumir inmediatamente los procedimientos de higiene normales debido a la ausencia de sutura. Según estudios anteriormente publicados, el control temprano de placa desempeña un papel importante en la promoción de la salud de la mucosa periimplantaria y, además, se elimina la segunda fase quirúrgica, por lo que se reduce el tiempo total de trabajo, el número de visitas y los materiales a utilizar.⁵

Estas ventajas pueden contribuir a un rendimiento clínico comparable a largo plazo entre la cirugía de implantes sin colgajo y la convencional. Por tanto, la técnica sin colgajo puede considerarse una alternativa válida que no compromete los resultados a largo plazo del tratamiento con implantes. Además, aunque la ganancia ósea periimplantaria se observó raramente en ambos grupos, la cirugía sin colgajo puede garantizar un mejor confort de los pacientes durante la recuperación postoperatoria debido al menor edema y menor dolor.⁴

En la actualidad, la cirugía sin colgajo está en consonancia con el progreso de la cirugía mínimamente invasiva en medicina general. Sin embargo, no todos los casos pueden ser llevados a cabo con ésta técnica; ha de estudiarse cada caso individualmente. En general, se acepta que los pacientes con una cantidad adecuada de hueso alveolar y tejido queratinizado (es decir, un mínimo de 6 mm

de anchura) pueden ser tratados mediante cirugía de implantes sin colgajo. También el lecho receptor ha de estar libre de restos o concavidades de tejido blando después de la extracción del diente, de lo contrario, un colgajo mucoperióstico ha de ser realizado.⁴

Los profesionales deben ser conscientes de los riesgos y beneficios relacionados con la técnica sin colgajo. Además, se recomienda el análisis preoperatorio con CBCT para una planificación ideal del tratamiento.

Conclusiones

La cirugía de implantes sin colgajo y el enfoque convencional con elevación del colgajo tienen resultados comparables en cuanto a tasa de supervivencia del implante a largo plazo, pérdida ósea marginal y tasa de complicaciones. Además, la inserción guiada o a mano alzada no afecta significativamente a los efectos a largo plazo de la cirugía sin colgajo en comparación con el enfoque convencional.

Por tanto, la técnica sin colgajo o técnica “punch” es una alternativa válida a usar en pacientes con condiciones adecuadas de hueso y tejido blando. Sin embargo, la experiencia del cirujano será clave en el éxito del tratamiento.

Bibliografía

1. Romero-Ruiz MM, Mosquera-Perez R, Gutierrez-Perez JL, Torres-Lagares D. Flapless implant surgery: A review of the literature and 3 case reports. *J Clin Exp Dent*. 2015;7(1):e146–52.
2. Maier F-M. Initial Crestal Bone Loss After Implant Placement with Flapped or Flapless Surgery—A Prospective Cohort Study. *Int J Oral Maxillofac Implants*. 2016;31(4):876–83.
3. Campelo LD, Camara JRD. Flapless implant surgery: a 10-year clinical retrospective analysis. *Int J Oral Maxillofac Implants* [Internet]. 2000;17(2):271–6. Available from: <http://www.ncbi.nlm.nih.gov/pubmed/11958411>
4. Cai H, Liang X, Sun DY, Chen JY. Long-term clinical performance of flapless implant surgery compared to the conventional approach with flap elevation: A systematic review and meta-analysis. *World J Clin Cases*. 2020;8(6):1087–103.
5. Wadhwa B, Jain V, Bhutia O, Bhalla AS, Pruthi G. Flapless versus open flap techniques of implant placement: A 15-month follow-up study. *Indian J Dent Res*. 2015;26(4):372–7.
6. Brodala N. Flapless surgery and its effect on dental implant outcomes. *Int J Oral Maxillofac Implants* [Internet]. 2009;24 Suppl:118–25. Available from: <http://www.ncbi.nlm.nih.gov/pubmed/19885439>